

INTRODUÇÃO À ANATOMIA: TERMOS ANATÔMICOS DESCRITIVOS

JOSÉ ADERVAL ARAGÃO

META

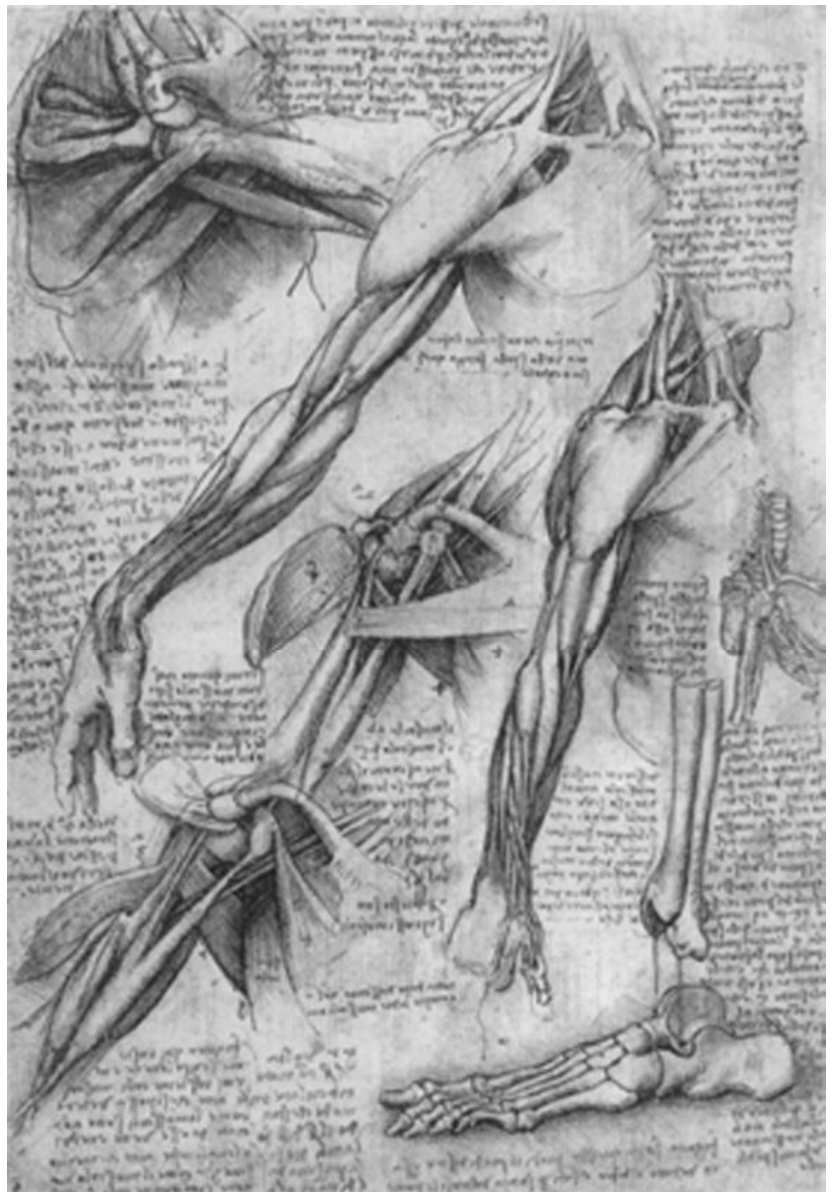
Passar os conhecimentos teóricos acerca do histórico da Anatomia Humana e dos seus termos e descrições.

OBJETIVOS

Ao final desta aula o aluno deverá ser capaz de:
conhecer definições de Anatomia; explicar termos, planos anatômicos, aparelhos e sistemas, e cavidades do corpo.

PRÉ-REQUISITOS

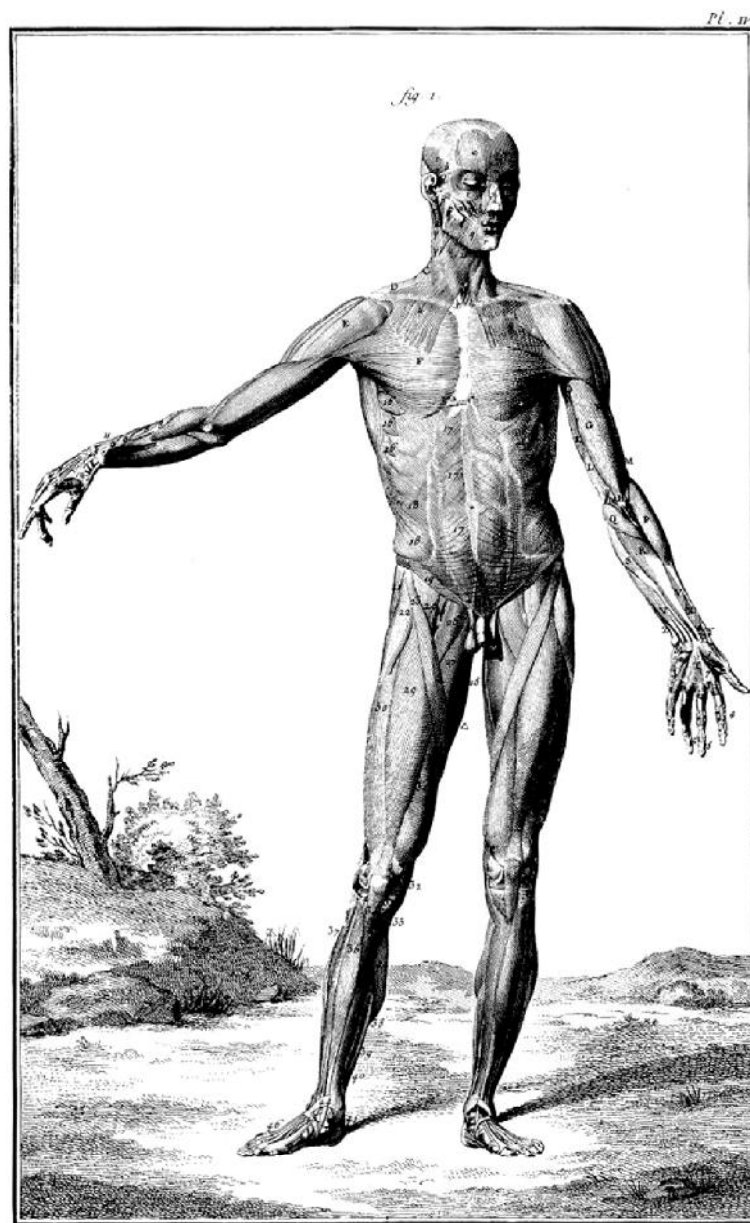Conteúdo da aula “História da Anatomia”.



Estudos sobre ossos e articulações, de Leonardo da Vinci (Fonte: <http://vejas-aopaulo.abril.com.br>).

INTRODUÇÃO

A anatomia é um ramo da Morfologia, ou seja, da ciência que trata da forma, da arquitetura e da estrutura dos seres vivos e das coisas. A Morfologia estuda animais, vegetais e minerais, podendo ser distinguida da Biomorfologia, que se ocupa dos seres vivos e que por sua vez se subdivide em Zoomorfologia (dos animais) e Fitomorfologia (dos vegetais).



Anatomic.

Desenho anatómico dos músculos humanos da Encyclopédie (Fonte: <http://www.arikah.net>).

CONCEITOS

Embora no passado os termos anatomia e morfologia tenham sido usados como sinônimos, atualmente a Anatomia, em sentido restrito, é a parte da Morfologia que trata das estruturas em nível macroscópico. O termo anatomia, etimologicamente, tem origem grega (anatome): ana (distributivo, em partes) e tomé (corte, tomo de um tratado) ou temnein (cortar). A associação das palavras significa dissecação, ou seja, o ato ou técnica de cortar ordenadamente um objeto, no caso um cadáver de indivíduo humano, para conhecer a arquitetura e a estrutura, do todo e de suas partes, desde o nível macroscópico até o ultramicroscópico, sendo este melhor designado subcelular. A Anatomia é, portanto, a dissecação, descrição, interpretação e avaliação de um ser e de suas partes. A Anatomia Humana (antropotomia) é definida como a ciência que descreve a forma externa do corpo do homem e da mulher, seu desenvolvimento, sua arquitetura e sua estrutura, a situação e as relações dos órgãos, e que estuda o valor morfológico do todo e de suas partes.

A Anatomia pode ser dividida de acordo com dois critérios: sistêmico e topográfico, como se o corpo fosse estudado geograficamente. O corpo possui ossos, músculos, vasos, nervos, além de outros órgãos que podem ser estudados isoladamente, por exemplo, nos sistemas esquelético, muscular, cardiovascular e nervoso, sob a designação de anatomia sistêmica. A anatomia topográfica do corpo humano permite o estudo dos representantes de todos os sistemas orgânicos dentro do limite de cada região convencionalmente limitada. Esse estudo é o da Anatomia topográfica.

Do ponto de vista da anatomia sistêmica, podemos enumerar os seguintes sistemas:

Sistema esquelético	Sistema endócrino
Sistema articular	Sistema urinário
Sistema muscular	Sistema genital
Sistema circulatório	Sistema nervoso
Sistema linfático	Sistema sensorial
Sistema respiratório	Sistema tegumentar
Sistema digestório	

Os aparelhos, grupo de dois ou mais sistemas são:

Aparelho Ósteo-articular

- sistema esquelético
- sistema articular

Aparelho Locomotor

- sistema esquelético
- sistema articular
- sistema muscular

Aparelho da nutrição

- sistema respiratório
- sistema digestório
- sistema endócrino

Aparelho urogenital

- sistema urinário
- sistema genital masculino/feminino

Aparelho reprodutor

- sistema genital masculino/feminino
- sistema tegumentar

Aparelho neuro-endócrino

- sistema nervoso
- sistema endócrino

Existem termos gerais para designar um conjunto de órgãos:

Andrologia (estudo clínico do sistema genital masculino)

Angiologia (estudo dos vasos e do coração)

Artrologia ou Sindesmologia (estudo das articulações)

Esplancnologia (estudo das vísceras ou dos órgãos do sistema digestório, respiratório e endócrino e do aparelho urogenital)

Estesiologia (estudo do sistema sensorial, que inclui os órgãos do sentido)

Miologia (estudo dos músculos)

Nefrologia (estudo clínico dos rins e do sistema urinário)

Osteologia (estudo dos ossos)

Urologia (estudo clínico do sistema urinário).

Terminologia anatômica

É um guia ou linguagem anatômica para designar palavras ou expressões destinadas a descrever claramente as estruturas do corpo e indicar a posição de suas partes e órgãos em relação uns aos outros; e com isso usar os mesmo termos descritivos de posição e direção. A terminologia está sujeita a modificações, acréscimos, supressões, como qualquer língua viva.

POSIÇÃO ANATÔMICA

Existe uma convenção universal de que nas descrições anatômicas toma-se como modelo ou padrão a posição anatômica para descrição do indivíduo, no sentido de assegurar que as descrições não sejam ambíguas. Na posição anatômica o indivíduo está: ereto, em pé (posição de ortostase) de frente para o observador; membros superiores estendidos ao longo do corpo, palma das mãos voltada para frente com os dedos justapostos; os pés juntos e dedos dirigidos para frente; olhar fixo dirigido horizontalmente para frente (Figura 1).

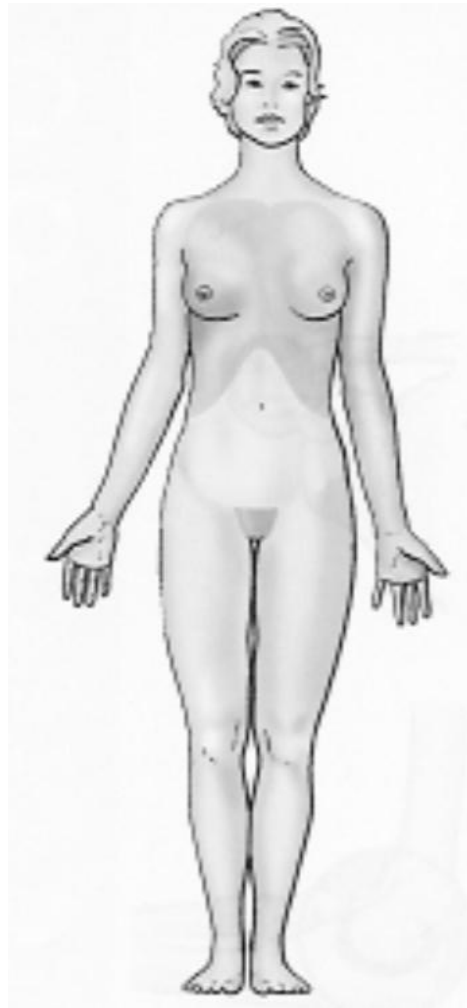


Figura 1 (Fonte: MOORE, K. L.; DALLEY, A. F. Anatomia orientada para clínica. 4 ed. Rio de Janeiro: Guanabara Koogan, 2001. p. 2).

PLANOS ANATÔMICOS

As descrições anatômicas são baseadas em quatro planos imaginários (mediano, sagital, coronal e horizontal), que passam através do corpo na posição anatômica.

PLANO MEDIANO

Plano vertical que passa longitudinalmente através do corpo, dividindo o corpo em dois lados iguais, direito e esquerdo (Figura 2).

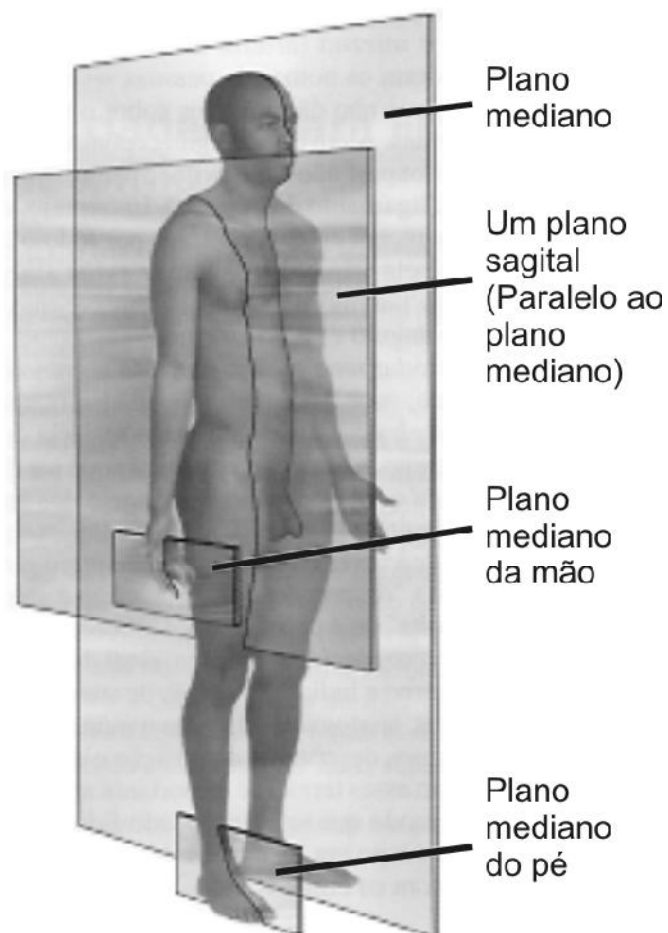


Figura 2 (Fonte: MOORE, K. L.; DALLEY, A. F. Anatomia orientada para clínica. 4 ed. Rio de Janeiro: Guanabara Koogan, 2001. p. 4).

PLANOS SAGITAIS

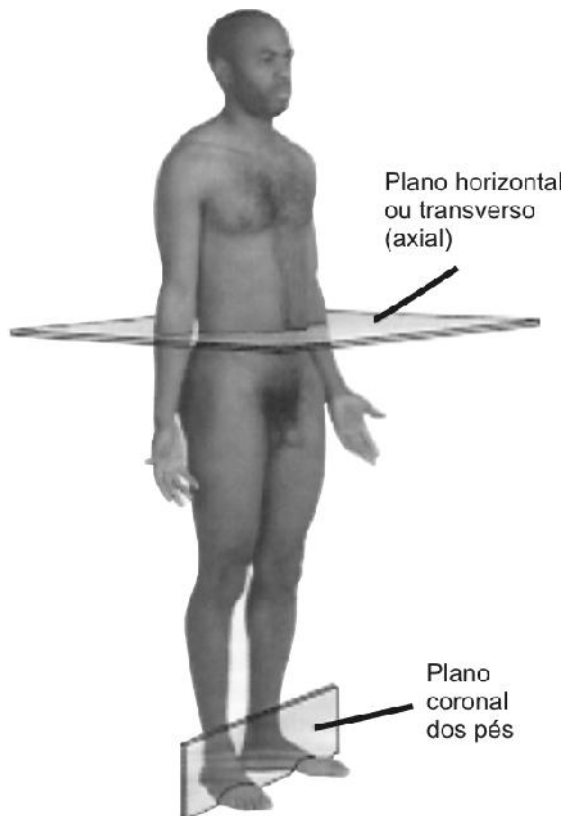
São planos verticais que passam através do corpo, paralelos ao plano mediano (Figura 2).

PLANOS CORONAIS

São planos verticais que passam através do corpo, perpendicular ao plano mediano; e divide o corpo em metades anterior e posterior (Figura 3).

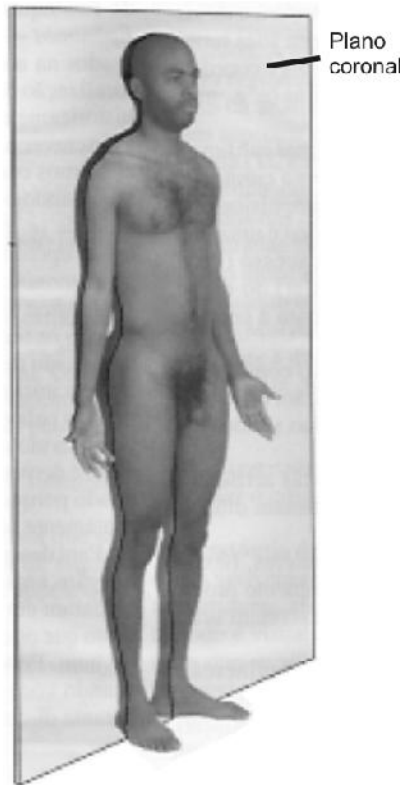

Figura 3 (Fonte: MOORE, K. L.; DALLEY, A. F. Anatomia orientada para clínica. 4 ed. Rio de Janeiro: Guanabara Koogan, 2001, p. 4).



PLANOS HORIZONTAIS

São planos que passam através do corpo, em ângulo reto com os planos coronais e mediano; e divide o corpo em metade superior e inferior (Figura 4).

Figura 4 (Fonte: MOORE, K. L.; DALLEY, A. F. Anatomia orientada para clínica. 4 ed. Rio de Janeiro: Guanabara Koogan, 2001, p. 4).

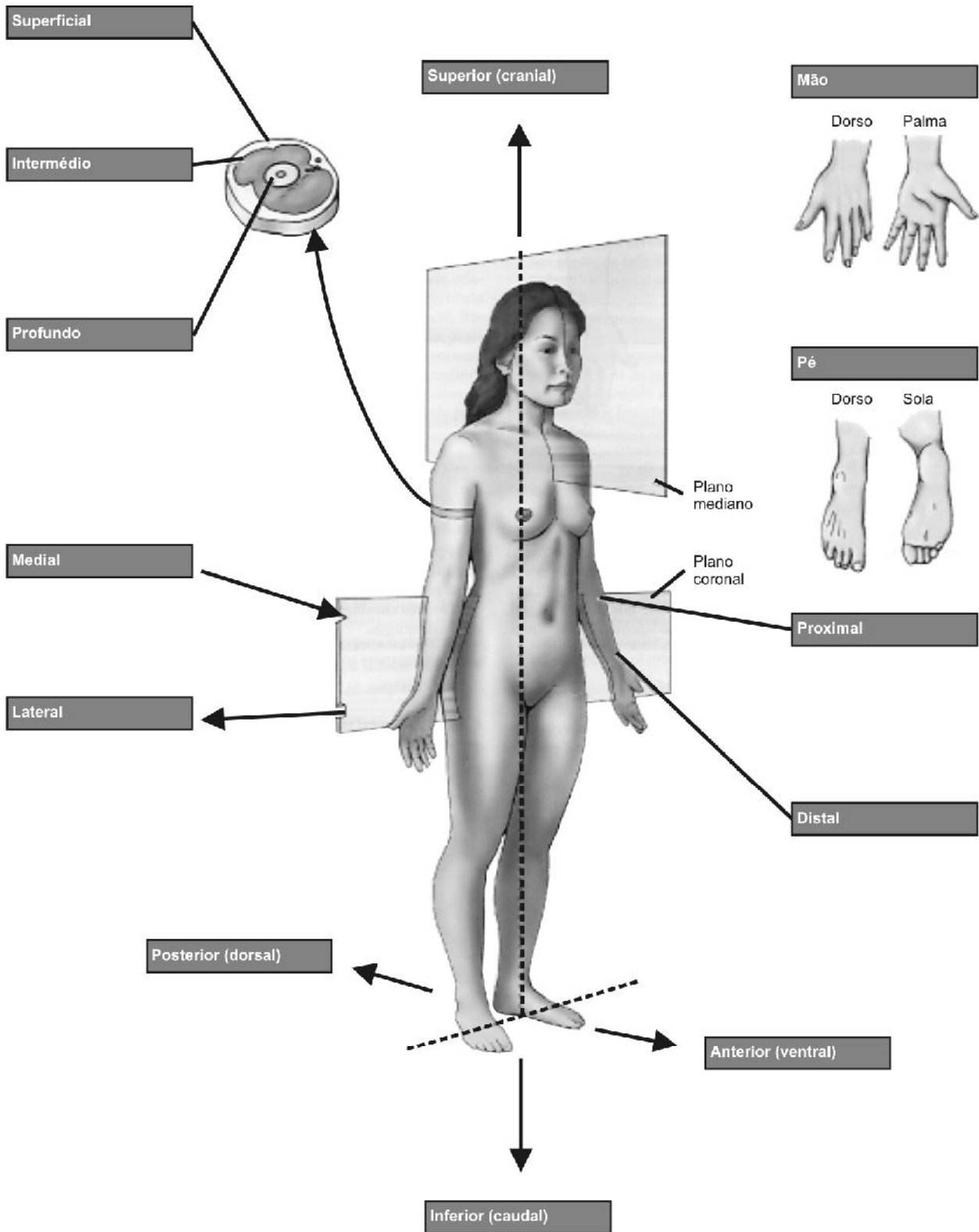


Figura 5 (Fonte: MOORE, K. L.; DALLEY, A. F. Anatomia orientada para clínica. 4 ed. Rio de Janeiro: Guanabara Koogan, 2001. p. 6).

TERMOS DE RELAÇÃO E COMPARAÇÃO

São usados para descreverem a relação de parte do corpo na posição anatômica.

Superior - refere-se a uma estrutura que está mais próxima do ponto mais alto do crânio. Ex: o coração é superior ao fígado.

Inferior – refere-se a uma estrutura que está mais próxima das solas dos pés. Ex: o estômago é inferior aos pulmões.

Anterior ou ventral – refere-se à face mais perto ou na frente do corpo. Ex: o coração é anterior à coluna vertebral.

Posterior ou dorsal – refere-se à face mais perto ou no dorso do corpo. Ex: o esôfago é posterior à traquéia.

Medial – é usado para indicar que uma estrutura está próxima ou mais próxima do plano mediano do corpo. Ex: no antebraço a ulna está na posição medial.

Lateral – é usado para especificar uma estrutura que está mais afastada do plano mediano. Ex: no antebraço o rádio está na posição lateral.

Proximal – usado quando quer comparar posições mais próximas da origem de um membro ou estrutura. Ex: o úmero é proximal em relação ao rádio.

Distal – usado quando quer comparar posições mais distantes do ponto de origem de um membro ou estrutura. Ex: as falanges são distais em relação aos ossos do carpo.

Superficial – em direção à ou na superfície do corpo. Ex: o esterno é superficial ao coração.

Profundo – distante da superfície do corpo. Ex: as costelas são profundas em relação à pele do tórax.

TERMOS DE MOVIMENTO

Os movimentos ocorrem nas articulações onde dois ou mais ossos se articulam uns com os outros (Figura 6).

Flexão – diminuição do ângulo entre dois ossos ou partes do corpo. Ex: dobrar o antebraço em relação ao braço na articulação do cotovelo.

Extensão – aumentar o ângulo entre os ossos ou parte do corpo. Ex: retificar a perna em relação ao fêmur na articulação do joelho.

Abdução – afasta-se do plano mediano no plano coronal. Ex: mover o membro superior para longe do lado do corpo.

Adução – mover-se em direção ao plano mediano em um plano coronal. Ex: mover o membro superior em direção ao lado do corpo.

Circundução – movimento circular em que a extremidade distal das partes se move em círculo; combina os movimentos de flexão, extensão, abdução e adução. Ex: quando realizamos movimentos em círculos do membro superior, articulação do ombro.

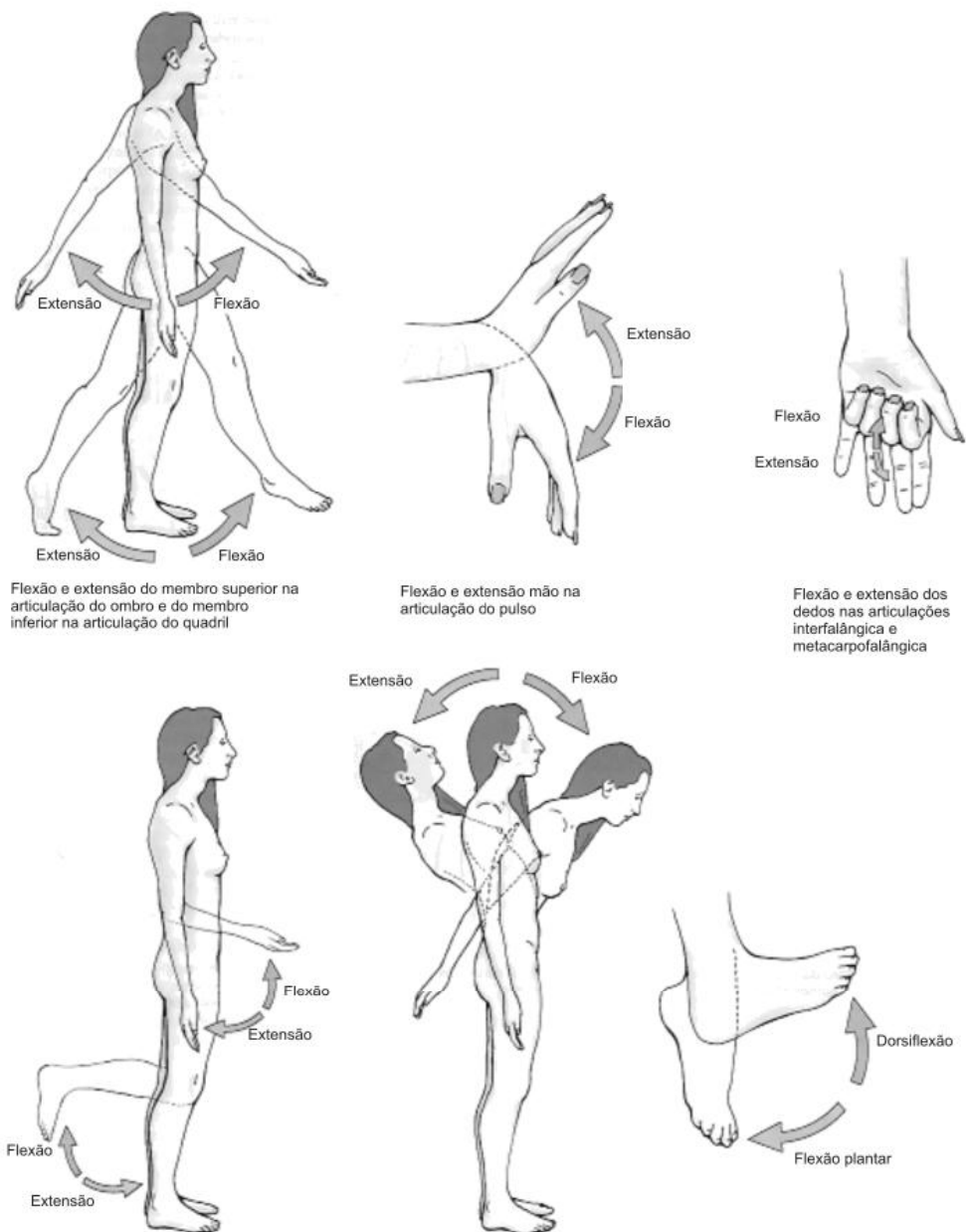


Figura 6 (Fonte: MOORE, K. L.; DALLEY, A. F. Anatomia orientada para clínica. 4 ed. Rio de Janeiro: Guanabara Koogan, 2001. p. 7).

CAVIDADES DO CORPO

São espaços dentro do corpo que contêm os órgãos internos. Essas cavidades ajudam a proteger, isolar e sustentar os órgãos internos. O corpo possui duas cavidades principais: dorsal e ventral; cada uma dessas é limitada por membrana, contêm certa quantidade de fluido ao redor dos órgãos que se encontram na cavidade.

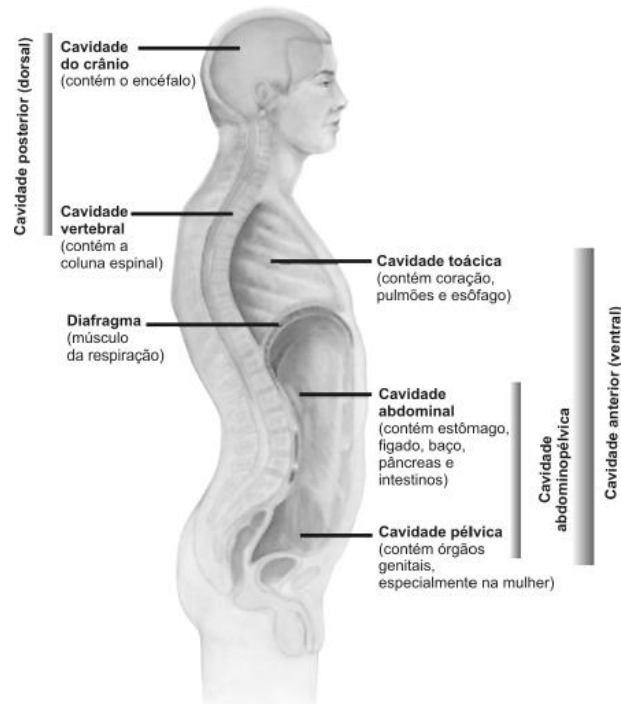


Figura 7 (Fonte: VAN DE GRAFF, K. M. Anatomia humana. São Paulo: Manole, 2003. p. 40).

A cavidade dorsal do corpo está localizada próxima à superfície posterior ou dorsal do corpo. Ela é composta por duas cavidades: a craniana e a espinal. A cavidade craniana é formada pelos ossos do crânio e contém o encéfalo. A cavidade espinal, formada pelas vértebras da coluna vertebral e contém a medula espinal. As membranas que revestem essas cavidades são chamadas meninges e o fluido encontrado é chamado de fluido cerebrospinal ou líquido.

A cavidade ventral do corpo está localizada na porção anterior ou ventral do corpo e contém órgãos coletivamente chamados de vísceras. Essa cavidade possui duas subdivisões principais: uma porção superior, cavidade torácica; uma porção inferior, chamada abdominopélvica, separada pelo músculo diafragma.

A cavidade torácica contém duas cavidades pleurais em torno de cada pulmão e a cavidade pericárdica, espaço em torno do coração. A cavidade abdominopélvica, está dividida em duas porções sem separação específica. A porção superior abdominal contém o estômago, baço, fígado, vesícula biliar, pâncreas, intestino delgado e parte do intestino grosso. A porção inferior pélvica contém a bexiga, parte do intestino grosso e os órgãos genitais.

As membranas que revestem as cavidades ventrais são chamadas: membrana pleural, membrana pericárdica e membrana peritoneal com seus respectivos fluidos com denominação igual à das membranas.

CONCLUSÃO

Antes de aprofundarmos o estudo de Elementos de Anatomia, é necessário que nos familiarizemos com diversos termos anatômicos e suas descrições. Somente conhecendo, pelo menos de forma básica, essas palavras e definições é que poderemos entender os enunciados, bem como manifestar dúvidas com clareza e explicar situações de problemas. Este foi o propósito desta nossa segunda aula de Anatomia.



RESUMO

Caro aluno ou querida aluna: nesta aula nós vimos uma definição universal de Anatomia. Estudamos que, no passado, Anatomia e Morfologia eram termos utilizados como sinônimos. Hoje, Anatomia é um ramo da Morfologia. Vimos que a Anatomia Humana, ou antropotomia, é a ciência que descreve o corpo do homem ou da mulher, sua arquitetura, estrutura, órgãos e suas partes, e a relação entre os órgãos. Vimos depois como o corpo humano, do ponto de vista da Anatomia Sistêmica, é estudado por meio de sistemas e aparelhos, sendo que um aparelho é composto por dois ou mais sistemas. Finalmente, estudamos definições de posições anatômicas, planos anatômicos, termos de movimento, e concluímos a aula vendo as duas cavidades do corpo humano: a dorsal e a ventral.



ATIVIDADES

1. De acordo com o estudo das origens das palavras, defina Anatomia;
2. Explique o que são as cavidades do corpo, quantas são e o que se encontra no interior de cada uma delas;
3. Diga quantos e quais são os aparelhos do corpo humano e explique por que é necessário conhecê-los.

REFERÊNCIAS

- Di Dio, L. J. A. **Tratado de anatomia sistêmica aplicada**. 2 ed. São Paulo: Atheneu, 2002.
- Moore, K. L.; Dalley, A. F. **Anatomia orientada para clínica**. 4 ed. Rio de Janeiro: Guanabara Koogan, 2001.
- Netter, F. A. **Atlas de Anatomia Humana**. 2 ed. Porto Alegre: Artmed, 2000. CD-ROM.
- VAN DE GRAAFF, K. M. **Anatomia humana**. São Paulo: Manole, 2003.
- Zemlin, W. R. **Princípios de anatomia e fisiologia em Fonoaudiologia**. 4 ed. Porto Alegre: Artes Médicas Sul, 2000.